臨床検査アップデート107 Up date

AmoyDx® *FGFR2* Gene Break-apart FISH プローブキットについて

AmoyDx® *FGFR2* Gene Break-apart FISH probe kit

平岡伸介（ひらおか のぶよし）
Nobuyoshi HIRAOKA

＜キーワード＞

FGFR2、融合遺伝子、肝内胆管癌、分子標的治療

はじめに

FGFR2 は、線維芽細胞増殖因子受容体（FGFR）ファミリーに属する受容体型チロシンキナーゼである。FGFR2 のリガンド非依存的な持続的活性化は、発がん機序の一つであり、そのような異常をもたらす *FGFR2* 融合遺伝子や活性化遺伝子変異を呈する *FGFR2* 遺伝子異常はさまざまながん種で報告されている。がん細胞における *FGFR2* 融合遺伝子の存在は、DNA や RNA シークエンス解析と共に組織切片を用いた FISH（fluorescent in-situ hybridization）にて同定可能であり、FISH 検査では感度高く少量の組織検体でも実施が可能である。*FGFR2* 融合遺伝子は難治がんである胆管癌、特に肝内胆管癌の 10 ～ 20％程度に認められる。肝内胆管癌は 5 年生存率が 26.3％であり、化学療法の選択肢も限られ、新規治療法の開発が期待されている。2024 年に FGFR の選択的分子標的薬「タスルグラチニブ（Tasurgratinib）」が「がん化学療法後に増悪した *FGFR2* 融合遺伝子陽性の治癒切除不能な胆道癌」を適応対象として承認され、そのコンパニオン診断薬として「AmoyDx® *FGFR2* Gene Break-apart FISH プローブキット」が承認された。本項では、この FISH プローブキットを中心に、肝内胆管癌における *FGFR2* 融合遺伝子を取り巻く診断・治療について概説する。

I. FGFR分子とがんにおける*FGFR*遺伝子異常

FGFR はリセプター型チロシンキナーゼで、組織発生や組織ホメオスターシスの維持やリモデリング、血管新生や代謝などの生体機能に関与し、細胞表面のリガンド結合に関わる 3 個のイムノグロブリンドメイン、細胞膜貫通ドメイン、細胞質内チロシンキナーゼドメインを有する。FGFR ファミリー分子には FGFR1 ～ FGFR4 の 4 分子と、細胞質内反応ドメイン（catalytic domain）を欠く FGFR5（別名 FGFRL1）が存在する。リガンドは線維芽細胞増殖因子（FGF）であり、FGF ファミリーの中に 18 リガンド（FGF1–FGF10, FGF16–FGF23）が存在する[1～3]。

FGFR にリガンドが結合すると、FGFR が単量体から二量体になり、続いてチロシンキナーゼドメインにリン酸化が起こる。そこからリン酸化によるシグナルカスケード（MAPK, PI3K-AKT-mTOR, STAT3, PLCγ-PKC）が次々に活性化されてシグナルが伝達されていき（**図 1**）、細胞増殖、細胞生存、細胞移動等の細胞活動が引き起こされる[1]。健常な細胞ではリガンドが結合しない状態で FGFR によるシグナル伝達が起こらないようにするため、FGFR のリン酸化（−）状態の SHP2 等の脱リン酸化による制御や、阻害分子 GRB2、GRB14 あるいは FGFR 分子 C 末端部位による制御により FGFR 分子不活化状態が維持されている[1,2,4]。

一方、FGFR の活性化抑制部位を他の分子で置き換えた融合遺伝子や *FGFR* 遺伝子の異常により、FGFRの活性化が常時生じる状態になることが細胞がん化の一つの機序であることが示されており、実際に

国立がん研究センター先端医療開発センター病理・臨床検査TR分野
国立がん研究センター中央病院病理科
〒104-0045　東京都中央区築地5-1-1

Division of Innovative Pathology and Laboratory Medicine, National Cancer Center EPOC, Japan
(5-1-1 Tsukiji, Chuo-ku, Tokyo 104-0045, Japan)

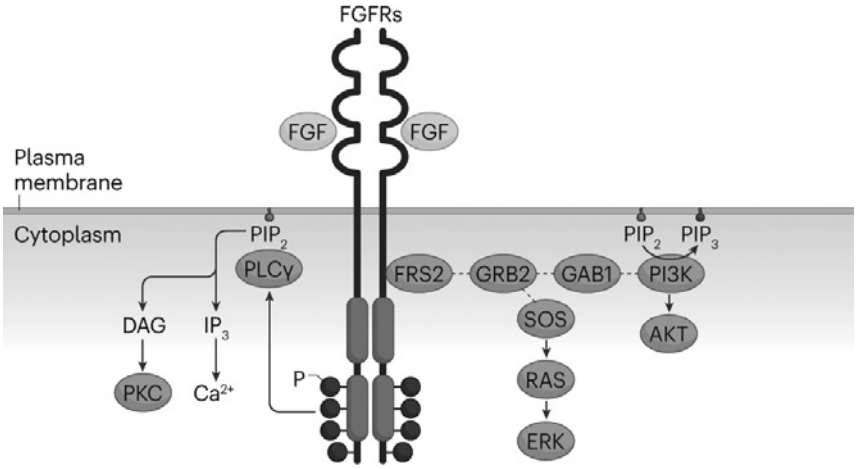

図 1　線維芽細胞成長因子受容体（FGFR）のシグナル伝達カスケード

リガンド結合による FGFR の二量体化と構造変化は、活性化ループ内のチロシン残基、αH ヘリックス内のチロシン残基、ホスホリパーゼ Cγ（PLCγ）結合部であるキナーゼ尾部のチロシン残基の自己リン酸化を誘導する。この FGFR の活性化は、下流の FGFR substrate 2（FRS2）に依存性 RAS-ERK および PI3K-AKT シグナルカスケードの活性化（右側）と、PLCγ依存性のジアシルグリセロール（DAG）-PKC およびイノシトール 1,4,5- 三リン酸（IP3）-Ca^{2+} シグナルの活性化（左側）をもたらす。

文献 1）より一部転載

多くのがん種、尿路上皮癌、胆管癌、脳腫瘍、乳癌、胃癌、肺癌、肝細胞癌、卵巣癌、子宮癌等において *FGFR* 遺伝子の活性化変異や融合遺伝子が見つかっている。またがん細胞における FGFR の活性化は、がん細胞の増殖、生存、浸潤、腫瘍血管新生、薬剤耐性などに深く関わることが報告されている[1～5]。

FGFR 遺伝子異常が病的変異になる場合、総じて遺伝子増幅、遺伝子変異、融合遺伝子の順に頻度が高いが個々の *FGFR* 遺伝子によって遺伝子異常タイプの頻度は異なっている。遺伝子増幅は *FGFR1* 遺伝子異常において最も高頻度であり、乳癌、肺癌、大腸癌で認められる[3]。*FGFR2* 遺伝子増幅は胃癌の約 5%、乳癌の 1 ～ 4%に認められる[2]。遺伝子変異は *FGFR2*、*FGFR3* で比較的多く認められ、活性化変異は *FGFR2* では S252W、C382R、N549K、K659E に、*FGFR3* では S249C、Y373C、K650E に認められる。腫瘍別に見ると *FGFR2* 異常は子宮内膜癌の10%、非小細胞肺癌の 4%、胃癌の 4%に認められるほか、胆道癌にも認められる[1]。

FGFR 融合遺伝子（**表 1**）は、FGFR 遺伝子 / 分子に他遺伝子 / 分子が融合する部位により 3 タイプに分類されている[1]。I 型は非リセプタータイプで、FGFR の N 末端側が融合パートナーの他遺伝子 / 分子に置換される。多くの I 型 *FGFR* 融合遺伝子（*BCR-FGFR1*、*CNTRL-FGFR1*、*MYO18A-FGFR1*、*TPR-FGFR1*、*TRIM24-FGFR1*、*ZMYM2-FGFR1*、*ETV6-FGFR3*）は血液系腫瘍で報告されている。IIa 型はリセプタータイプで、FGFR の N 末端側が融合パートナーの他遺伝子 / 分子に置換される（例 . *EPHA6-FGFR2*）。IIb 型はリセプタータイプで、FGFR の C 末端側が融合パートナーの他遺伝子 / 分子に置換される（例 . *FGFR2-BICC1*）。

FGFR2 融合遺伝子は、肝内胆管癌の 10 ～ 20%の症例でドライバー遺伝子異常として働き、融合遺伝子パートナー遺伝子はこれまでに 140 遺伝子以上が報告されている[1～3,5]。*FGFR2* 遺伝子の切断点は主にイントロン 17 に生じるが、エクソン 17, エクソン 18, 3’ 非翻訳領域にも生じる[1～3]。肝外胆管癌では肝門部領域胆管癌の 3.6%（3/86）、遠位胆管癌等の 0%（0/68）に *FGFR2* 融合遺伝子が同定されている[6]。

II. *FGFR2*融合遺伝子の検出

FGFR2 融合遺伝子の検出方法は NGS（next generation sequencing, 次世代シークエンス）を用いた方法と *FGFR2* のブレークアパートプローブによる FISH 解析方法とがある。NGS を用いた方法では、が

表 1　固形腫瘍における主な *FGFR* 融合遺伝子

FGFR	5'側遺伝子	3'側遺伝子	融合遺伝子型	固形腫瘍種
FGFR1	*FN1*	*FGFR1*	Iia	リン酸塩尿性間葉系腫瘍
	FGFR1	*HOOK3*	IIb	消化管間葉腫瘍
	FGFR1	*TACC1*	IIb	消化管間葉腫瘍, 膠芽腫, 神経膠腫
	FGFR1	*ZNF703*	IIb	乳癌
	FGFR1	*NTM*	IIb	尿路上皮癌
FGFR2	*EPHA6*	*FGFR2*	IIa	乳癌
	FN1	*FGFR2*	IIa	表在性石灰化軟骨様間葉腫瘍
	KLK2	*FGFR2*	IIa	前立腺癌
	FGFR2	*AHCYL*	IIb	胆管癌
	FGFR2	*BICC1*	IIb	胆管癌, 結腸癌, 肝細胞癌
	FGFR2	*CCDC6*	IIb	胆管癌
	FGFR2	*PPHLN1*	IIb	胆管癌
	FGFR2	*SHTN1*	IIb	非小細胞肺癌
	FGFR2	*TACC2*	IIb	胆管癌, 膵癌, 消化管間葉腫瘍
	FGFR2	*TACC3*	IIb	胆管癌
FGFR3	*FN1*	*FGFR3*	IIa	表在性石灰化軟骨様間葉腫瘍
	FGFR3	*BAIAP2L1*	IIb	尿路上皮癌, 肺癌
	FGFR3	*TACC3*	IIb	尿路上皮癌, 非小細胞肺癌, 頭頸部癌, 膠芽腫, 神経膠腫

ん組織由来のゲノム DNA シークエンス解析あるいは RNA シークエンスにより *FGFR2* 融合遺伝子を同定する。FISH 解析では *FGFR2* 遺伝子の切断点領域の 5'側と 3'側に別蛍光標識した適当なプローブをおいて、がん細胞の遺伝子にハイブリダイゼーションさせ、*FGFR2* 遺伝子が切断されていることを同定することにより、融合遺伝子の存在を検討する。3 種の解析方法の感度を、同一コホートを用いて比較した報告によると、226 例の肝内胆管癌中の 26 例に *FGFR2* 融合遺伝子が存在し、その内、DNA- シークエンスでは 16 例、RNA- シークエンスでは 22 例、FISH では 23 例が同定され、FISH 法が有用であることが示されている[7]。サンプル面からこれら解析方法を比較すると、NGS シークエンスの実施のためには、必要な核酸を抽出するためにある程度の量のがん組織やフォルマリン固定パラフィン包埋（FFPE）がん組織切片を要する。これに対して、FISH 法の場合は、わずかな FFPE がん組織切片があれば実施可能である。また臨床現場において NGS シークエンスとなる包括的がんゲノムプロファイリング検査と FISH 検査を比較すると、後者がより短時間で結果を得られる傾向にあるようだ。

Ⅲ. AmoyDx® *FGFR2* Gene Break-apart FISH プローブキット[8]

FGFR2 遺伝子は 10q26.13 に存在し、前述のように融合遺伝子を形成する際の *FGFR2* 遺伝子の切断点は主にイントロン 17 であり、そのほかエクソン 17、エクソン 18, 3' 非翻訳領域にも生じる。FFPE がん組織切片上で切断された *FGFR2* 遺伝子を 5' 側と 3' 側でそれぞれ検出可能とするため、FISH キットには FISH プローブとして *FGFR2* 遺伝子の切断点領域近位のセントロメア側と遠位テロメア側の配列に相補的な 350kb、300kb 配列の DNA にそれぞれ橙色蛍光

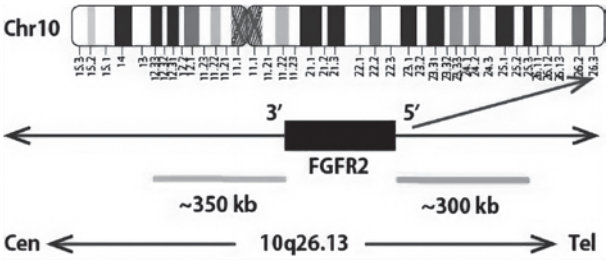

図 2　10 番染色体とプローブマップ

文献 8）より転載

（**図 2** は巻末カラーで掲載しています）

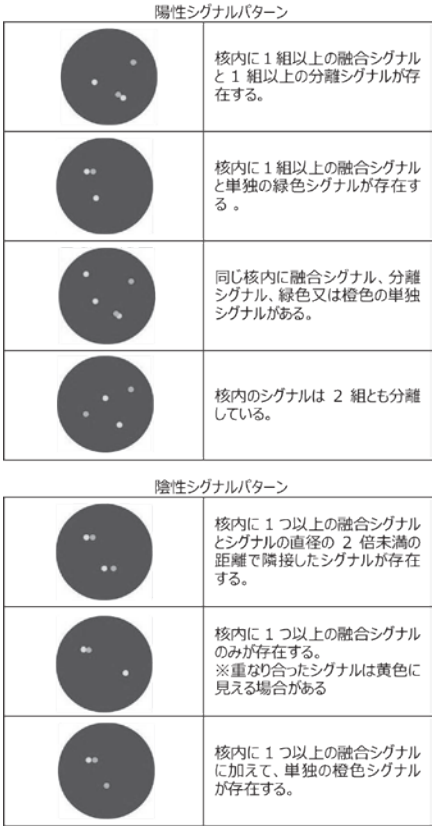

図３　シグナルパターン

文献８）より転載

（**図３**は巻末カラーで掲載しています）

（Cy3）、緑色蛍光（FITC）標識したDNAプローブが準備されている（**図２**）。FISH解析は標準的な方法で実施する。結果の組織スライド評価は100倍油浸対物レンズを用いて、解析に適当な領域を選び、がん細胞50細胞について分離シグナルを示す陽性細胞と分離シグナルを示さない陰性細胞（**図３**）の割合を評価する。分離シグナルは橙色と緑色のシグナルがシグナル直径の２倍以上離れているものとし、橙色と緑色のシグナルが重なり合っている（黄色になることもある）もしくはシグナル直径の２倍未満で隣接している場合は陰性とする。がん細胞の核内には、１つ以上の分離シグナルと融合シグナルのセット、１つ以上の単一の橙色と緑色のシグナルが含まれる場合がある。そして、分離シグナルの存在する細胞の割合がカウント50細胞中で>50％（25/50）の場合にFGFR2遺伝子のrearrangement（分離）陽性とし、<10％（5/50）の場合は陰性とする。10～50％の場合は判定保留とし、さらに50細胞について評価して、≧15％（15/100）は陽性、それ以外は陰性とする。

Ⅳ. 肝内胆管癌について

胆管癌は肝内から肝外胆管に発生する腫瘍であり、世界全体的には発生頻度の低い希少がんであるが、地域による発生頻度の差が大きく、日本を含むアジアでは比較的多く発生することが知られている[9,10]。また胆管癌と胆嚢癌、十二指腸乳頭部癌を含めて胆道癌と呼ぶ。胆管癌は、発生部位により肝内胆管癌と肝外胆管癌に大別され、肝外胆管癌は肝門部領域胆管と遠位胆管に発生するものとに分けられる[9,10]。

肝内胆管癌は原発性肝腫瘍の約15％を占め、肝細胞癌に次いで2番目に高頻度な腫瘍で、その5年生存率は26.3％（外科切除時 41.5％）と予後不良である[11]。肝内胆管癌はWHO第5版（2019年）からsmall duct type（SDT）とlarge duct type（LDT）の2つの組織型に分けられることになった（**図4**）[9,10]。SDTとLDTは臨床病理学的に異なる特性を有する腫瘍であるのみならず、遺伝子変異パターンも異なることが明らかになってきていることから、今後SDTとLDTは異なるentityの腫瘍として診断・治療が進められていくことになるだろう。

SDTは、ウィルス性肝炎や肝硬変等を背景に発生することが多く、肝実質内の末梢領域胆管に発生し肉眼的に腫瘤形成型腫瘍となる。腫瘍細胞は、小型立方状の腫瘍細胞が腺管形成や索状に配列して増殖し、概して粘液産生が乏しいことが特徴である。予後良好な肝内胆管癌の亜型である細胆管細胞癌や、ductal plate malformation patternを呈する胆管癌はいずれもSDTに含まれる。これに対してLDTは肝内結石症、原発性硬化性胆管炎や肝吸虫等肝胆管寄生虫感染がリスクであり、肝門部に近い太い胆管から発生し、胆管やその周囲の門脈域間質や胆管間質内を主座に腫瘍が浸潤・増殖することで、肉眼的に胆管浸潤型腫瘍や胆管浸潤型＋腫瘤形成型腫瘍の像となる。組織学的に腫瘍細胞は高円柱状腫瘍細胞の管状構造や乳頭状構造を呈する腺癌である。粘液産生は通常認められる。門脈域間質内で神経浸潤や脈管侵襲が多いとされている。予後はLDTがSDTに比して有意に短く、LDTは組織学的に肝外胆管癌や膵癌と類似の形態を示し、遺伝子異常もそれら腫瘍と共通性がある。比較的高頻度に生じる遺伝子異常は、LDTが*KRAS*、*TP53*、*MDM2*、*SMAD4*に、SDTは*BAP1*、*FGFR2*、*IDH1/2*との報告がある。そのほかに*ARID1A*、*BRAF*、*ERBB2*、*NRAS*、*PBRM1*、

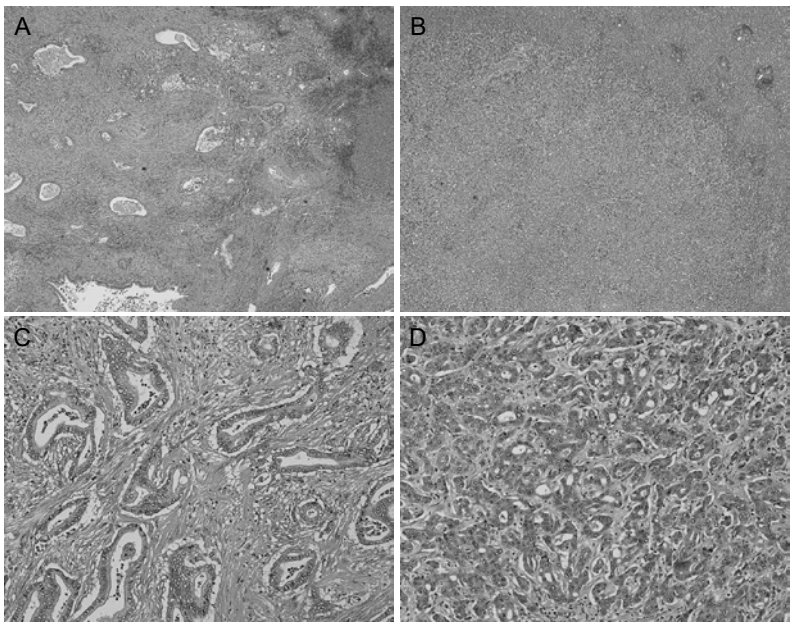

図 4　肝内胆管癌の組織図

（A, C）large duct type（LDT）、（B, D）small duct type（SDT）。（A, B）低倍率像、（C, D）中倍率像。LDT は門脈域間質内を主座として、線維性間質に粘液産生を呈する高円柱上皮腫瘍細胞の管状に配列し、浸潤性に増殖する管状腺癌である。SDT は肝実質内を主座として立方状腫瘍細胞の小型管状～索状配列を呈する増殖像を示す。

（**図 4** は巻末カラーで掲載しています）

*PIC3CA*にも遺伝子異常を生じることが示されている。*FGFR2*融合遺伝子は多くがSDTで認められる[9,10]。

V. *FGFR2*融合遺伝子陽性の胆道癌を標的とする分子標的治療

国内の胆管癌に対する標準治療は、第一に外科切除、外科切除不能症例に対しては化学療法としてゲムシタビン＋S-1、あるいはゲムシタビン＋シスプラチンの併用療法を実施する。近年、これらに加えて分子標的薬が承認された。いずれも FGFR 阻害薬で、2021 年 6 月からペミガチニブ（Pemigatinib）が、2023 年 9 月からフチバチニブ（Futibatinib）が、そして 2024 年 9 月からタスルグラチニブ（Tasurgratinib）が承認されている。3 剤はいずれも「がん化学療法後に増悪した *FGFR2* 融合遺伝子陽性の治癒切除不能な胆道癌」を適応対象とし、*FGFR2* 融合遺伝子解析には「FoundationOne® CDx がんゲノムプロファイル」、「OncoGuide™ NCC オンコパネル システム」、「AmoyDx® *FGFR2* Gene Break-apart FISH プローブキット」がそれぞれのコンパニオン診断薬として承認されている。ペミガチニブとタスルグラチニブは FGFR1/2/3 の選択的阻害薬、フチバチニブは汎 FGFR 阻害薬である。有効性と安全性に関する臨床試験データは**表 2**[12～14] に示した。

おわりに

FGFR2 融合遺伝子を同定するための FISH 検査キットを中心に概説した。*FGFR2* 融合遺伝子は FGFR2 分子の持続的活性化を介して細胞がん化をきたし、さまざまながん種でその存在が認められている。難治性肝内胆管癌では 10 ～ 20%に検出され、特に SDT において多く認められる。近年胆道癌に適応承認された FGFR 阻害薬は客観的奏効割合が 30 ～ 40%、病勢制御割合が 80%と期待されるところであり、そのコンパニオン診断である *FGFR2* 融合遺伝子 FISH 検査の必要性が増している。FISH 検査は、

表２　国内承認 FGFR 阻害薬の比較

	ペミガチニブ	フチバチニブ	タスルグラチニブ
標的分子	FGFR1,2,3選択的阻害薬	汎FGFR阻害薬	FGFR1,2,3選択的阻害薬
有効性・安全性を示す臨床試験	化学療法歴のある*FGFR2*融合遺伝子を有する治癒切除不能な胆管癌患者を対象とした国際共同第2相試験（FIGHT-202）NCT02924376	全身療法歴（除FGFR 阻害薬）のある*FGFR2*融合遺伝子を有する切除不能または転移性の肝内胆管癌患者を対象とした国際共同第２相試験（FOENIX-CCA試験）NCT02052778	化学療法歴のある*FGFR2*融合遺伝子を有する切除不能進行または転移性の胆管癌患者を対象とした国際共同第2相試験（E7090-J000-201試験）NCT04238715
組み入れ症例数	107	103	63
客観的奏効割合（ORR）	35.5％（26.5–45.4）	41.7％（32–52）	30.2％（19–43）
病勢制御割合（DCR）	82.2％（74–89）	82.5％（74–89）	79.4％（67–89）
無増悪生存期間中央値（月）	6.9（6.2–9.6）	9.0（6.9–13.1）	5.4（3.7–5.6）
全生存期間中央値（月）	21.1（14.8–NE）	21.7（14.5–NE）	13.1（10.8–17.4）
文献	12	13	14

*（ ）内は95％信頼区間；NE, 評価不能

NGSによるシークエンス検査に比較して少量の組織サンプル量で比較的短時間で解析が可能であるといったメリットがある。今後、新たな分子標的薬の開発や既存薬の適応拡大により、*FGFR2* 融合遺伝子 FISH 検査の必要性が増す可能性もある。

文　献

1）Katoh M, Loriot Y, Brandi G, et al. FGFR-targeted therapeutics: clinical activity, mechanisms of resistance and new directions. Nat Rev Clin Oncol. 2024;21(4):312-329.

2）Vogel A, Segatto O, Stenzinger A, et al. FGFR2 inhibition in cholangiocarcinoma. Annu Rev Med 2023;74:293-306.

3）De Luca A, Abate RE, Rachiglio AN, et al. FGFR fusions in cancer: from diagnostic approaches to therapeutic intervention. Int J Mol Sci 2020;21:6856.

4）Zingg D, Lin C-C, Yemelyanenko J, et al. The C-terminal kinase domain-binding and supplression motif prevents constitutive activation of FGFR2. Cancer Res(2025)in press.
https://doi.org/10.1158/0008-5472.CAN-24-3349.

5）Arai Y, Totoki Y, Hosoda F, et al. Fibroblast growth factor receptor 2 tyrosine kinase fusion define a unique molecular subtype of cholangiocarcinoma. Hepatology 2014;59:1427-1434.

6）Maruki Y, Morizane C, Arai Y, et al. Molecular detection and clinicopathological chracteristics of advanced/recurrent biliary tract carcinomas harboring the FGFR2 rearrnagements: a prospective observational study(PRELUDE Study). J Gastroenterol 2021;56:250-260.

7）Zhang X, Bai Q, Wang Y, et al. FGFR2 fusion/rearrangement analysis in intrahepatic cholangiocarcinoma using DNA/RNA-based NGS and FISH. Virchows Archiv 2025 in press 2025 Apr 8. doi: 10.1007/s00428-025-04067-9. Online ahead of print.

8）AmoyDx® FGFR2 Gene Break-apart FISH プローブキット添付文書.
https://www.pmda.go.jp/PmdaSearch/ivdDetail/ResultDataSetPDF/581174_30600EZX00024000_A_01_04

9）Banales JM, Marin JJG, Lamarca A, et al. Cholangiocarcinoma 2020: the next horizon in mechanisms and management. Nat Rev Gastroenterol Hepatol 2020;17:557-588.

10）Nakamura Y, Klimstra DS, Komuta M, et al. intrahepatic cholangiocarcinoma. In: World Health Organization Classification of Tumours 5th Edition Digestive System Tumours. 5th ed. Carneiro F, Chan JKC, Cheung N-YA, et al.(eds). IARC Press: Lyon, 2019; 254-259.

11）工藤正俊、泉並木、市田隆文、他. 第19回全国原発性肝癌追跡調査報告. 肝臓. 2016;57:45-73.

12）Abou-Alfa GK, Sahai V, Hollebecque A, et al. Pemigatinib for previously treated, locally advanced or metastatic cholangiocarcinoma: a multicentre, open-label, phase 2 study. Lancet Oncol. 2020;21:671-684.

13）Goyal L, Meric-Bernstam F, Hollebecque A, et al. Futibatinib for FGFR2-rearranged intrahepatic cholangiocarcinoma. N Engl J Med 2023;388:228-239.

14）Furuse J, Jiang B, Kuwahara T, et al. Pivotal single-arm, phase 2 trial of tasurgratiniv for patients with fibroblast growth factor receptor(FGFR)-2 gene fusion-positive cholangiocarcinoma(CCA). J Clin Oncol. 2024;42(3 suppl):471.(abstract)

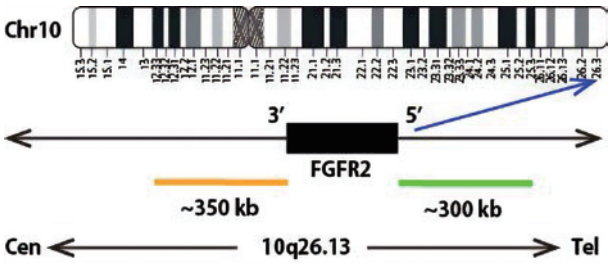

図 2　10 番染色体とプローブマップ

文献 8）より転載

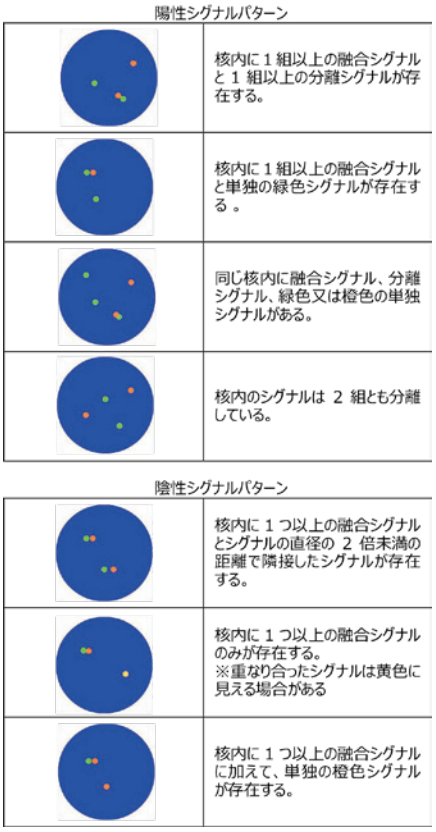

図 3　シグナルパターン

文献 8）より転載

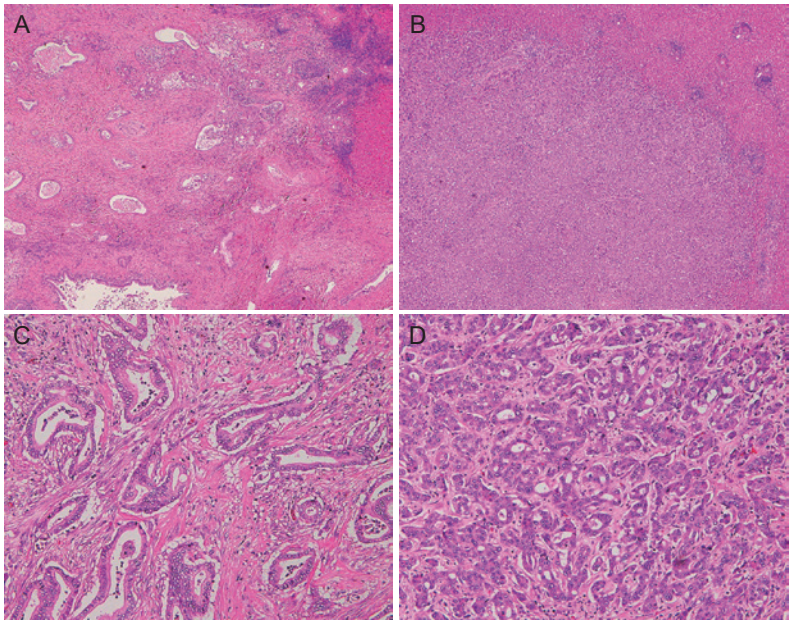

図 4　肝内胆管癌の組織図

（A, C）large duct type（LDT）、（B, D）small duct type（SDT）。（A, B）低倍率像、（C, D）中倍率像。LDT は門脈域間質内を主座として、線維性間質に粘液産生を呈する高円柱上皮腫瘍細胞の管状に配列し、浸潤性に増殖する管状腺癌である。SDT は肝実質内を主座として立方状腫瘍細胞の小型管状～索状配列を呈する増殖像を示す。